# Die Beziehungen der Zähne zur Oberkieferhöhle.

INAUGURAL-DISSERTATION

zur Erlangung der zahnärztlichen Doktorwürde
der
Hohen Medizinischen Fakultät
der
Rheinischen Friedrich Wilhelms-Universität
zu Bonn.

Vorgelegt am 5. Februar 1936
von
**Hedwig Kuhl**
**Zahnärztin**
aus
**Uebach**

*BUCHDRUCKEREI CHR. HAUPT, WALDBRÖL (RHLD.)*

R. UNIV.
BIBLIOTHEEK
LEIDEN

Gedruckt mit Genehmigung der medizinischen
Fakultät der Universität Bonn.

Referent: Professor Dr. Proell.

Meinen lieben Eltern!

Sowohl über die Beziehungen zwischen Kieferhöhle und Zahnalveolen als auch über die Anatomie der Kieferhöhle ist schon viel geschrieben worden. Vor allem sind es Arbeiten von Zuckerkandl, die die Anatomie der Kieferhöhle recht anschaulich bringen; Hajek, Proell, Reinmöller u. a. behandeln in ihren Arbeiten die Beziehungen zwischen Kieferhöhle und Zähnen. Bei allen Arbeiten findet man die Alveolarbucht erwähnt.

Bei Vorhandensein einer Alveolarbucht kann die Knochenschicht, die normalerweise zwischen Zahnwurzel und Kieferhöhle vorhanden ist, sehr verdünnt, ja sogar ganz verschwunden sein. Im letzteren Falle ragen dann die Zahnwurzeln frei in den Sinus, nur von Sinusschleimhaut bedeckt. Unter diesen anatomischen Verhältnissen ist eine Eröffnung und damit eine Infektion des Sinus schon bei einer gewöhnlichen Wurzelbehandlung möglich: Durch zu hohes Einführen einer Nadel in den Wurzelkanal kann die Kieferhöhlenschleimhaut durchstochen und infiziertes Material in die Kieferhöhle befördert werden. Die klinische Bedeutung einer Alveolarbucht ist gerade für den Zahnarzt wichtig, der ja dauernd in Nähe des Kieferhöhlenbodens mit seinen Instrumenten arbeitet, und dazu meist in infiziertem Gebiet.

Um einen Einblick in die anatomischen Wechselbeziehungen von Kieferhöhle und Zahnsystem zu bekommen, seien der Anatomie der Kieferhöhle einige Worte gewidmet, jedoch nur, soweit es für den Zusammenhang erforderlich erscheint.

Die Oberkieferhöhle, nach dem Entdecker Highmor auch Highmorshöhle genannt, gehört zu den Nebenhöhlen der Nase. Sie wird umschlossen vom Körper des Oberkieferbeines. Nach Zuckerkandl kann man die Höhle mit einer liegenden drei-

seitigen Pyramide vergleichen, deren Basis der lateralen Nasenwand zugekehrt ist, und deren Spitze im Jochbogenfortsatz, dem Processus zygomaticus der Maxilla, liegt. Von den drei Seitenflächen ist die eine, obere, der Orbita zugekehrt, die zweite, faciale, der Fossa canina, die dritte, hintere, dem Tuber maxillare. Es gehen jedoch meist die distale und mesiale Seite der Pyramide allmählich ineinander über, und so erkennt man an der Basis des Alveolarfortsatzes eine Rinne, die man als Sinusboden bezeichnet. Der Boden der Kieferhöhle, der mit dem Oberkieferfortsatz und den Zähnen in nächster Verbindung steht, nimmt unser Interesse am meisten in Anspruch; deshalb erscheint seine nähere Betrachtung angebracht.

Der Processus alveolaris maxillae ist zugleich auch Boden der Highmorshöhle. Im Röntgenbild zeigt sich häufig die untere Kieferhöhlenwand als scharf gezeichneter Kompaktastrich, der in hügeligen Ausbuchtungen über die Zahnwurzelspitzen verläuft. Fletscher führt dieses Vorkommnis wie folgt an: „In dem Boden des Antrums sieht man mehrere kegelförmige Fortsätze, welche mit den Wurzeln der 1. und 2. Molaren übereinstimmen. Bei einzelnen Fällen wird der Boden des Antrums von denselben perforiert."

Der Kieferhöhlenboden bildet eine gegen die Zahnwurzeln konvexe Fläche. Er kann oft so dünn sein, wie ich vorhin schon andeutete, daß die Zahnwurzeln in ihm vorgewölbt sein können. Je dünner die Knochenschicht zwischen Wurzelspitzen und Kieferhöhlenboden ist, desto mehr wird die Möglichkeit des Uebergreifens eines krankhaften Prozesses an Zahnwurzeln, die dem Sinus nahe liegen, erhöht werden; eine Eröffnung der Kieferhöhle im Verlaufe von zahnärztlichen Eingriffen in Nähe jener Wurzelspitzen muß also begreiflich erscheinen.

Die untere Wand der Kieferhöhle ist in ihrem Bau sehr verschieden. Die Höhlen selbst können nicht nur bei verschiedenen Personen verschieden sein, die rechten und linken Höhlen können sogar bei ein und derselben Person verschieden sein. „Es sind Fälle bekannt, in welchen auf der einen Seite ein buchtenreicher großer Hohlraum, auf der anderen Seite nur

eine enge Höhle zu finden war. Geringe Abweichungen gehören zur Norm" (Kantorowicz). Daraus ist ersichtlich, daß die Ausbildungen der beiden Höhlen keineswegs symmetrisch sein müssen.

Ueber die Entstehung von Kieferhöhlenerkrankungen findet man die widersprechendsten Angaben. Die dentalen Ursachen sind lange Zeit weit überschätzt worden. Die von Fletscher angestellten Untersuchungen ergaben, daß unter 252 Fällen von Abszessbildung an oberen Molaren nur bei 12 Fällen die Zahnwurzeln den Boden des Sinus perforierten. Hieraus ergibt sich, daß die Krankheiten des Sinus lange nicht so häufig durch Abszessbildung an oberen Molaren entstehen, wie es viele Autoren behaupten, und daß die Entzündungszustände der Kieferhöhle sehr oft anderen Einflüssen zuzuschreiben sind. Es war bisher nicht möglich, die dentale Aetiologie einheitlich zu erkennen, obwohl gerade über diesen Punkt in der Literatur sehr viel diskutiert und geschrieben worden ist. Die Rhinologen überschätzen gern den rhinogenen und die Zahnärzte wiederum den dentalen Ursprung. Bei Zuckerkandl und Ziem tritt diese Unstimmigkeit deutlich zutage. Zuckerkandl hat darauf hingewiesen, daß die Aetiologie mit Erkennung der dentalen Ursache noch keineswegs sichergestellt ist, sondern daß die Mehrzahl auf rhinogenem Wege durch Infektionskrankheiten entsteht. Ziem hingegen schuldigte in erster Linie das Zahnsystem an.

Die Kieferhöhle ist als eine der Nasennebenhöhlen infolge ihrer engen anatomischen Beziehungen zu den Zähnen also ein Grenzgebiet der Rhinologen und Zahnärzte und ihre Entzündungen teilt man demnach ein rhinogene und odontogene. Der Grund, der für die Fortleitung von der Nase her spricht, ist der: Es besteht eine natürliche Oeffnung der Höhle gegen die Nase durch das Ostium maxillare. Unter odontogenen Kieferhöhlenentzündungen versteht man alle diejenigen, die ihre Entstehungsursache in von den Zähnen ausgehenden Erkrankungen des Periodonts und des Alveolarfortsatzes gefunden haben. Die Entscheidung über den Ursprung einer Kieferhöhlenerkran-

kung ist nicht so leicht, umsomehr, da Karies der Zähne und Katarrh der Nase vielleicht gleich häufig sind. Wenn auch im allgemeinen dem nasalen Weg der größte Anteil zugesprochen werden muß, so darf doch der dentalen Ursache nicht zu wenig Bedeutung gegeben werden, da die beste Therapie erfolglos verläuft, wenn ein vorliegender dentaler Ursprung nicht beachtet worden ist.

Noch eine wichtige anatomische Tatsache muß festgestellt werden. Es tritt nämlich jetzt die Frage auf: Wie weit dehnt sich die Kieferhöhle in sagittaler Richtung hin aus und welche Zähne treten in mehr oder weniger enge Beziehung zum Sinus? Es sind die Eckzähne bis zu den dritten Molaren einschließlich

Der Abstand der Eckzahnwurzel vom Kieferhöhlenboden ist in den meisten Fällen sehr groß, oft reicht die Kieferhöhle überhaupt nicht bis über den Caninus.

Auch beim ersten Prämolaren sind die Beziehungen zwischen Wurzelspitzen und Kieferhöhlenboden meist nicht allzu nahe.

Der zweite Prämolar liegt fast immer unter dem Sinusboden. Entweder ist bei ihm der Abstand bis zum Boden des Sinus sehr groß, nämlich bei geringer Entwicklung der Alveolarbucht, oder umgekehrt, bei ausgedehnter Alveolarbucht ist der Abstand Alveolenkuppe und Kieferhöhlenboden sehr gering.

Bei den Molaren sind die nachbarlichen Beziehungen zwischen Sinusboden und Wurzelspitzen noch enger.

Daraus ist ersichtlich, daß der Kieferhöhlenboden in der Regel nach unten gewölbt erscheint; seine tiefste Stelle liegt über dem ersten Molaren. Dieser kommt daher mit seinen Wurzelspitzen zunächst an den Kieferhöhlenboden. Doch ist ein Unterschied gegen den zweiten Molaren kaum festzustellen. Der Sinusboden hebt sich über dem Prämolaren und dritten Molaren. Doch fast jede Kieferhöhle weicht in ihrer Gestaltung etwas ab und auch die Zähne haben oft unterschiedliche Länge. Deshalb sind allgemein zutreffende Angaben kaum zu machen.

Auch die Beziehungen von Nerven und Gefäßen der Oberkieferhöhle zu den Zähnen sind sehr eng. Strubell hat sie eingehend beschrieben. Nach ihm erfolgt die Ernährung des mucoperiostalen Ueberzuges des Kieferhöhlenbodens, der Spongiosa des Alveolarfortsatzes und der Zähne in den Alveolen von einem System von Gefäßen, die untereinander in der ausgesprochendsten Weise anastomosieren. Man erkennt daraus, daß sich ein Krankheitsprozeß an den Zähnen leicht auf dem Wege der Gefäßbahnen auf die Kieferhöhle fortpflanzen kann. Hajek teilt in dieser Hinsicht Folgendes mit: „Für mich ist es sehr naheliegend daran zu denken, daß Infektionskeime von den Zahnalveolen aus den Knochen durchwandern können. Es braucht in derartigen Fällen keine sichtbare makroskopische Veränderung vorhanden zu sein und nur die mikroskopische Untersuchung könnte über den Infektionsweg Aufschluß geben."

Ich habe damit die wesentlichsten Merkmale der topographischen Anatomie der Oberkieferhöhle beschrieben. Nach diesen einleitenden Betrachtungen lohnt es sich, die dentalen Kieferhöhlenentzündungen eingehend nach der ätiologischen, diagnostischen und therapeutischen Seite zu untersuchen. Der Zweck dieser Arbeit soll es sein, alle jene Momente zusammenfassend zu besprechen, die dem praktischen Zahnarzt täglich begegnen können.

Bei den engen anatomischen Beziehungen, in denen Kieferhöhle und Zahnsystem stehen, müssen sich logischerweise auch solche im pathologischen Sinne ergeben.

Im ersten Teil der Arbeit sahen wir, daß die Ausdehnung des Sinus maxillaris die verschiedensten Lageverhältnisse der Zahnwurzeln zur Kieferhöhle bedingt; daher ist auch die Auswirkung und das Fortschreiten der periodontitischen Erkrankungen gegenüber dem Sinus maxillaris ganz verschieden bei den einzelnen Individuen und bei den einzelnen Zähnen.

Aetiologisch kann man für die dentalen Oberkieferhöhlenerkrankungen vielleicht zwei Hauptgruppen unterscheiden: Die erste ist bedingt durch das Fortschreiten der Erkrankung selbst; zu ihr gehören die Erkrankungen, bei denen durch zeitiges Eingreifen des Zahnarztes ein Uebergreifen des krankhaf-

ten Prozesses von Zähnen auf Kieferhöhle hätte vermieden werden können. Zur zweiten Gruppen gehören die Erkrankungen, bei denen die Kieferhöhle durch unser operatives Eingreifen in Mitleidenschaft gezogen wird. Es kommt in der Hauptsache auf die Lage der Zähne zur Kieferhöhle an, wie diese von den paradentalen Prozessen berührt wird, abgesehen vom akuten bzw. chronischen Verlauf der Erkrankung. Daran müssen wir denken, wenn wir im Folgenden die Pathologie der Zähne in ihrer Wirkung auf die Kieferhöhle betrachten.

Der Zahn ist vom Kiefer durch die Wurzelhaut abgeschlossen. Krankhafte Prozesse, die auf die Kieferhöhle fortgeleitet werden, befallen zunächst die Wurzelhaut. Wir können somit als Ausgangspunkt für die Ueberleitung eines Prozesses auf die Kieferhöhle die beiden Hauptformen der Wurzelhauterkrankung, Periodontitis acuta und chronica, wählen.

Die akute eitrige Periodontitis hat ihren Ausgangspunkt von einer Infektion durch das Foramen apicale. Diese Infektion wird ausgelöst durch eine Pulpitis. Besonders gefährlich sind alle jene Schädigungen der Pulpa, die langsam zur allgemeinen Nekrotisierung derselben führen: Durch Stoß oder Fall z. B. wird die Pulpa in ihrer Vitalität geschädigt und stirbt langsam ab; eine gut leitende Füllung wird ohne isolierende Unterlage ganz nahe an die Pulpa gelegt und infolge der dauernden thermischen Reize geht die Pulpa langsam zugrunde; eine Silikatfüllung liegt nahe am Nerven, durch die freie Säure wird die Pulpa geschädigt und stirbt langsam ab. In allen diesen Fällen liegt die Pulpa tot im Wurzelkanal; es kann nun entweder durch Infektion oder Eigenzerfall eine Eiterung entstehen, die auf das Periodontium übergreift. Durch Entzündung der Wurzelhaut an den Zahnspitzen kommt es häufig zu einer Neubildung, dem Wurzelabszess, der sich um das Foramen apicale lagert. — Es ist ein unmittelbares Uebergreifen der Erkrankung auf die Sinusschleimhaut nur dann möglich, wenn die anatomischen Verhältnisse es erlauben, d. h. wenn die Knochenwand zwischen Apex und Kieferhöhlenboden besonders dünn ist. Der Krankheitsprozeß wird durch eine Periostitis ausgelöst und

geht so vor sich: Der periostale Abszess bricht in die Kieferhöhle durch und bildet einen Fistelgang in der Sinusschleimhaut, der dem Eiter beständig zur Kieferhöhle Abfluß verschafft. Bei beträchtlicher Dicke der Knochenschicht zwischen Zahnwurzel und Kieferhöhle wird der Abszess kaum die knöcherne Wand zerstören können. Charakteristisch sind die Angaben des Patienten. Bevor der Eiterherd den Knochen zerstört hat, sind folgende Krankheitssymptome deutlich zu bemerken: Plötzlich einsetzende heftige Schmerzen, starke Klopfempfindlichkeit und Gefühl der Verlängerung des Zahnes, nicht selten periostale Schwellung am Alveolarfortsatz. Sobald aber der Eiter sich Abfluß verschafft hat und nicht mehr unter Druck steht, hören die Schmerzen schlagartig auf, ohne daß vom Munde aus Eiter zu sehen ist; ein Zeichen dafür, daß die Kieferhöhle eröffnet ist.

Anders liegen jedoch die Verhältnisse bei den chronischen Wurzelhauterkrankungen der Zähne, bei der sog. granulierenden Periodontitis. Hier kann die recht oft dicke und starke knöcherne Zwischenwand von Alveole und Kieferhöhle allmählich eingeschmolzen werden und der granulomatöse Herd in den Sinus hineinwachsen. Durch ihren schleichenden und wenig schmerzhaften Verlauf erkennt man erst die Erkrankung, wenn sie bereits zu schweren Schädigungen geführt hat, und wir dann zu operativem Eingriff gezwungen sind. Die vom Foramen apicale ausgehende chronische Wurzelhautentzündung ist meistens die Folge einer Gangrän. Es bildet sich um die Wurzelspitze eine leichte Verdickung der Wurzelhaut; es entwickelt sich schließlich ein Granulom, das sich auf Kosten des Knochens ausbreitet. Nimmt der Prozeß größere Dimensionen an, dann wird der Alveolarfortsatz immer mehr und mehr excaviert. Bei entsprechender Lage der Wurzel zum Sinus kann ein solches Granulom den Kieferhöhlenboden leicht zur Resorption bringen. Dies beleuchtet folgender Fall, den ich in der Privatpraxis zu beobachten Gelegenheit hatte:

Patient Wilhelm K. suchte die Sprechstunde eines Kollegen auf und gab an, daß seit etwa zwei Monaten die

rechten oberen Backenzähne heftig schmerzten, und daß er seit derselben Zeit Kopfschmerzen und „Druckgefühl" habe; ferner sei das rechte Nasenloch immer verstopft. Kollege H. stellte Periodontitis chronica an 76| fest. Die Untersuchung der Mundhöhle ergab folgende Gebißformel:

| | |
|---|---|
| 76 4321 | 1234 67 |
| 8 65 321 | 1234 67 |

76| waren sehr kariös, gelockert und perkussionsempfindlich. Beide Zähne wurden extrahiert. Beim Zuhalten der Nase und Auspusten von Luft entleerte sich blutigeitriges Sekret aus der Extraktionswunde.

Diagnose: Odontogenes Empyem infolge chronisch granulierender Periodontitis mit akuten Nachschüben, die in die Kieferhöhle durchgebrochen sind und deren Schleimhaut infiziert haben. Schon nach fünf Tagen trat langsam Besserung ein. Der Patient wurde einem Spezialisten überwiesen.

Aus einem Wurzelspitzengranulom kann sich eine Zyste bilden. Auf den Vorgang dieser Zystenbildung gehe ich nicht näher ein. Für uns ist es wichtiger, das Verhalten einer solchen Zyste ihrer Umgebung gegenüber zu betrachten. Zysten suchen sich auszubreiten, zu vergrößern, und zwar wachsen sie nach dem Orte des geringsten Widerstandes hin. Durch diese allmähliche Vergrößerung kann die Kieferhöhle erheblich eingeengt werden. Wie hat man sich nun eine solche Einengung vorzustellen? Diese Erscheinung tritt so auf, daß die Zyste, um sich vergrößern zu können, den Knochen zu einer äußeren Apposition und zu einer inneren Resorption anregt. Auf diese Weise dehnt sich die Zyste also auf Kosten des Kieferhöhlenraumes aus. Solange nun Apposition und Resorption gleich sind, kommt es nicht zu einer Verdünnung des Knochens; anderenfalls aber verdünnt sich der Knochen mehr und mehr, es kommt zu einer Perforation der Kieferhöhle und, wenn die Zyste infiziert, ihr Inhalt verjaucht war, kann es in glei-

chem Maße wie bei der chronischen Periodontitis zu einem Kieferhöhlenempyem kommen.

Folgender Fall, den Euler beschrieben hat, soll als Beispiel dafür dienen, daß der Zystendurchbruch nicht zu erfolgen braucht, auch wenn die Zyste schon eine große Ausdehnung genommen und die Kieferhöhle stark eingeengt hat:

> Es handelt sich um einen 20jährigen Patienten, der die Klinik aufsucht wegen starker Schmerzen des oberen rechten Prämolaren, über den sich eine dentale Geschwulst gebildet hat. Der Zahn trug eine Zementfüllung, die entfernt wird. Sofort ergoß sich aus dem Wurzelkanal reichlich gelbe Flüssigkeit. Die sofort gemachte Röntgenaufnahme zeigt eine große, von diesem Zahn ausgehende Zyste. Die Operation wird in folgender Weise unter Erhaltung des schuldigen Zahnes ausgeführt: Breite Resektion der facialen Zystenwand, worauf eine große Menge klarer Zystenflüssigkeit ausfließt. Eine Kommunikation mit der Kieferhöhle war nicht vorhanden. Die Wurzelspitze des Zahnes wird reseziert, der Pulpenkanal gefüllt und von oben durch eine Amalgamfüllung abgeschlossen. Ueber dem Wurzelstumpf wird die Schleimhaut der Mundhöhle mit der der Zyste sorgfältig vernäht. Darauf Tamponade der Zyste solange, bis die Wundränder epithelisiert sind.

Kommt man nicht rechtzeitig zur Operation, so muß natürlich der Durchbruch erfolgen. Einen Fall einer den Boden des Sinus durchbrechenden Zyste führt Zuckerkandl an:

> Zyste in der linken Kieferhöhle einer erwachsenen weiblichen Person: Die Oberfläche des Oberkiefers verrät durch kein Zeichen die Gegenwart einer Zyste. Das Gebiß ist bis auf die fehlenden Weisheitszähne ziemlich komplett. Die ersten Molaren sind kariös; vom rechten ist die Krone vollständig ausgehölt, vom linken sind nur noch die Wurzeln erhalten. Oberhalb dieser Reste des ersten Molaren enthält der linke Oberkiefer eine große, rund-

liche, in die Highmorshöhle vorspringende Zyste. Die Höhle der Zyste ist mit einer dicken, leicht ablösbaren Membran ausgekleidet, die nur an der prominenten Wurzelspitze inniger haftet. Der Inhalt der Zyste bildet eine, durch Fäulnis mißfarben gewordene Flüssigkeit. Die Oberfläche der Zyste ist von den Weichteilen des Sinus maxillaris bedeckt.

Die Gefahr einer Eröffnung der Kieferhöhle besteht in der Regel nur beim ersten Prämolaren; selten sind die Fälle, wo sich die Ausdehnung bis zum Caninus erstreckt. In diesem Zusammenhang wird ein Fall von abnormer Ausdehnung des Sinus maxillaris, den Loos anführt, von Interesse sein:

> Patient M. wurde mit der Diagnose „Zyste" eingebracht, in die beim Versuch der Extraktion eine Wurzel des ersten Prämolaren gestoßen wurde. Die vorgenommene Röntgenaufnahme ergab jedoch eine Fehldiagnose insofern, als eine Zyste nicht bestand, sondern der Wurzelrest in eine Bucht der Kieferhöhle geglitten war und knapp neben dem Caninus lag. Außerdem zeigte sich im Röntgenbild als Nebenbefund beim kleinen Schneidezahn ein paradentaler Herd und zwar an der distalen Seite in halber Höhe der Wurzel. Die sofort vorgenommene Operation bestand in der Trepanation des Sinus von der Fossa Canina aus, wobei die Wurzel mit dem Löffel ohne Schwierigkeiten zu entfernen war. Gleichzeitig wurde auch der Eiterherd an der Wurzel des kleinen Schneidezahnes angegangen, wobei sich der überraschende Befund ergab, daß dieser Herd sich hinter der Caninuswurzel fortsetzte und die Sonde ohne den geringsten Widerstand bis in die mesiale Bucht der Kieferhöhle weitergeführt werden konnte. Das Auffallende war hier die Tatsache, daß sich der Sinus mit seiner mesialen Bucht bis hinter den Caninus erstreckte und anscheinend bereits eine Verbindung zwischen dem paradentalen Herd am kleinen Schneidezahn und dem Sinus bestand. Die Kieferhöhlenschleimhaut war jedoch noch gänzlich intakt; es ist aber

wahrscheinlich, daß sich mit der Zeit doch von dem paradentalen Herd ausgehend eine Infektion angeschlossen hätte.

Nachfolgende Krankengeschichte soll als Beispiel dafür dienen, wie leicht vereiterte Zahnwurzelzysten mit Kieferhöhlenerkrankungen verwechselt werden können. Proell hat diesen Fall beobachtet. Er schreibt:

„Es handelte sich angeblich um ein rechtsseitiges Antrumempyem bei einem 15jährigen Arbeiter mit Verdrängung der äußeren Nasenwand bis zum Septum und Eiterdurchbruch nach der Nase hin. Der Eiter wurde durch die Choanen nach dem Munde abgeleitet. Eine Röntgenaufnahme war nicht gemacht. Ein Blick genügte mir, um eine vom rechten oberen Schneidezahn ausgehende vereiterte Zahnwurzelzyste mit Bestimmtheit festzustellen. Der Nasenarzt gab die Möglichkeit einer Zahnwurzelzyste zu, da es ihm nicht möglich gewesen war, wegen der hochgradigen Verengerung der Nase eine Spülung vom Ostium maxillare vorzunehmen. Wie die Operation zeigte, handelte es sich um eine kirschgroße Zahnwurzelzyste in der Fossa canina, die vom seitlichen nur noch als kariöser Wurzelstumpf erhaltenen Schneidezahn ausging. Ihr eitriger Inhalt hatte sich z. T. in die Nase entleert, außerdem einen Weg zwischen Nasenbein und Haut bis an die Nasenwurzel gebahnt und drohte dort durchzubrechen. Die rechte Gesichtshälfte zeigte eine entsprechende Schwellung. Das Antrum war unbeteiligt."

Es können periodontitische Herde eines nicht im Bereiche der Kieferhöhle stehenden Zahnes per continuitatem auf benachbarte Wurzelspitzen übergreifen und so einen Zahn erreichen, der durch seine anatomische Beziehung zur Kieferhöhle den Durchbruch herbeiführt.

Endlich kann eine Perforation des Sinus von Schneidezähnen und Eckzähnen über den Weg der Nasenhöhle durch eine Periostitis indirekt erfolgen. Hajek hat eine solche Perforation beobachtet:

Patient kommt mit einer Periostitis, die vom ersten seitlichen Schneidezahn ihren Ausgang nahm und durch die Apertura piriformis auf den Nasenboden überging. Vier Tage später zeigt sich fötider Ausfluß aus der linken Nasenhöhle. Die Untersuchung zeigt ein Empyem der linken Kieferhöhle. Erst nach 14 Tagen kann dadurch, daß ein nekrotisch gewordener Teil der lateralen Wand des unteren Nasenganges sich loslöst, eine Perforation der Kieferhöhle nach der linken Nasenhöhle festgestellt werden.

Diese oben geschilderten Fälle, die noch beliebig durch weitere aus der Literatur ergänzt werden können, zeigen die praktische Abhängigkeit des dentogenen Empyems von der Lage und Ausdehnung der Kieferhöhle und von der Alveolarbucht, durch die der Kieferhöhlenboden in unmittelbare Wurzelspitzennähe verlegt wird.

Ich habe im Vorhergehenden die verschiedensten Erkrankungen besprochen, die zu einer dentalen Kieferhöhlenentzündung führen können. Im Folgenden möchte ich darlegen, wie durch unsere zahnärztlichen Eingriffe eine Kieferhöhlenentzündung zustande kommen kann.

Im Verlaufe der Behandlung eines Zahnes kann infiziertes Material in die Kieferhöhle gelangen Partsch führt dieses Vorkommnis wie folgt an: „Auch die Behandlung eines Zahnes kann unter gewissen Umständen zur Entstehung des Empyems beitragen. Die Nervnadel vermag putrides Material in die Kieferhöhle zu schieben und so ein akutes Empyem anzuregen. Aber auch in und durch den Wurzelkanal gefüllte Points oder Stifte zur Befestigung von Kronen und Stiftzähnen können die Ursache der Kieferhöhlenentzündung werden."

Anderenfalls kann durch zu langes Liegenbleiben einer Arsen-Einlage in Zähnen, die auf dem Boden der Kieferhöhle stehen, Nekrose des Bodens verursacht werden; durch die Schädigung des Knochens ist dann die Infektion durch Krone, Zahnwurzel und dünne Knochendecke in den Sinus gegeben.

Häufiger als bei der Wurzelbehandlung kann es bei der Extraktion eines Zahnes zur Eröffnung der Kieferhöhle kommen. Bei einer vorhandenen dünnen Knochenschicht kann diese während der Extraktion leicht durchbrechen; wenn aber Zahnwurzel und Periodontium direkt mit der Kieferhöhlenschleimhaut verwachsen sind, so kann die Schleimhaut einreißen und eine Perforation verursachen.

Wird die Eröffnung des Sinus maxillaris sofort erkannt und behandelt, dann ist der Fehler nicht allzu groß. Was die Erkennung einer Perforation betrifft, so stehen uns bei zufälliger Eröffnung der Kieferhöhle vor allem zwei Symptome zur Verfügung. Es fällt zunächst die näselnde Sprache auf, die dadurch entsteht, daß die Kieferhöhle infolge der Perforation nicht mehr als Resonanzboden dient; als zweites diagnostisches Merkmal läßt man den Patienten durch die zugehaltene Nase Luft pressen, die bei Eröffnung des Sinus mit charakteristischem zischendem Geräusch aus der Alveole austritt.

Diese üblen Zwischenfälle kann man nicht immer als Fehler oder technische Ungeschicklichkeit des Arztes bezeichnen. Die Ursache liegt sehr oft 1) an der anatomischen Struktur des Alveolarfortsatzes und ihrem Verhalten zur Oberkieferhöhle, 2) an periapikalen pathologischen Prozessen, wodurch der Knochen verdünnt und damit widerstandslos wird.

Es ist auch leicht möglich, daß bei der Extraktion wie auch bei der Wurzelspitzenresektion die Wurzel ins Cavum gerät. In diesen Fällen ist es die Pflicht des Arztes, den Patienten auf die Tatsache aufmerksam zu machen. Denn dieses Vorkommnis stellt eine unangenehme Komplikation dar; abgesehen davon, daß die Wurzel als Fremdkörper wirkt, werden durch sie auch Bakterien in die Höhle befördert, was dann zu einer akuten Entzündung Veranlassung gibt. Es muß daher stets die Wurzel entfernt werden, wenn man einem Empyem vorbeugen will.

Eine Röntgenaufnahme gibt uns über das Vorhandensein der Wurzel in der Höhle und deren Lage in derselben Auf-

schluß. In folgenden 2 Abbildungen, einer extra- und einer intraoralen Schädelaufnahme, soll gezeigt werden, wie sich eine in die Kieferhöhle geratene Zahnwurzel auf dem Röntgenbild abzeichnet.

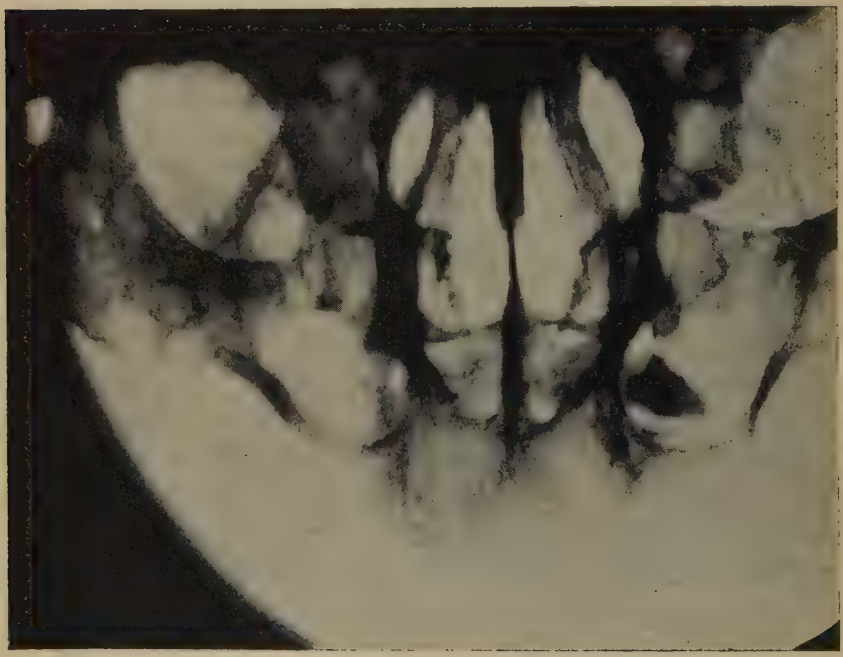

Abbildung 1

Abbildung 1 stellt eine in occipitofrontaler Projektion gemachte Aufnahme dar. Sie gibt eine Uebersicht über die gesamte anatomische Struktur der Nase und ihrer Hauptnebenhöhle.

Die Aufnahme in occipitofrontaler Projektion wird in der Weise ausgeführt, daß beide Stirnhöcker und die Nasenspitze

der Filmkassette platt aufliegen. Die Nase darf dabei nicht gequetscht werden, da sonst das knorpelige Nasengerüst auseinandergedrückt wird, was Verzeichnungen im Bilde zur Folge hat. Der Zentralstrahl durchdringt den Schädel in sagittaler Richtung. Die Sagittalebene des Schädels, in welcher der Zentralstrahl verläuft, muß genau senkrecht zur Platte stehen, sonst wird das Bild bilateral unsymmetrisch, wodurch die Deutung des Bildes erschwert wird.

Will man sich in der Abbildung orientieren, so geht man am besten von der Nasenhöhle aus. Sie tritt in der Mitte des Gesichtsfeldes klar hervor. Man erkennt den senkrecht zum Alveolarfortsatz stehenden Knochenschatten, die Nasenscheidewand, durch welche die Nasenhöhle in zwei Hälften geteilt wird. Seitlich der Nasenhöhle liegen die Kieferhöhlen. Der Kieferhöhlenboden zeigt eine Ausbuchtung nach unten in den Alveolarfortsatz. Die in der linken Kieferhöhle liegende Zahnwurzel ist als deutlicher Schatten in der Höhle zu sehen.



Abbildung 2

Abbildung 2 stellt ein intraorales Röntgenbild der Oberkieferhöhle dar. Ich habe das Bild so aufgenommen, daß der Tubus 1 cm über der Nasenspitze unter einem Winkel von 40° zur Kauflächenebene gerichtet ist. Der Film liegt an der Gaumenwand. Die Strahlen projizieren alle Einzelheiten der Kieferhöhle auf den Film. Auf dem Röntgenbild heben sich die dichten Medien deutlich ab, so die die Kieferhöhle umgrenzende

Knochenkompakta und in erster Linie die Zahnwurzel, die sich in der Höhle befindet.

Bevor ich auf die Therapie der dentalen Kieferhöhlenerkrankungen eingehe, möchte ich ganz kurz über die Untersuchungsmethoden des für sie in Frage kommenden Zahnsystems sprechen.

Für die Diagnose ist eine Anamnese von Bedeutung. Die subjektiven Symptome machen uns auf die ätiologischen Momente aufmerksam, sodaß es evtl. möglich ist, eine bestimmte Diagnose zu stellen. Oft aber sind die Angaben sehr unvollkommen und man kann kaum auf Art und Sitz der Erkrankung schließen. Großer Wert muß auf die objektiven Symptome gelegt werden, d. h. auf genaue Untersuchung. Zu achten ist dabei auf die ganze Zahnreihe, auf Wurzelreste, Karies, Füllungen, auch auf Druckschmerz und Klopfempfindlichkeit des Zahnes. Thermische und elektrische Untersuchung werden zur Diagnose der Pulpa angewandt. Schließlich ist noch zu sehen auf Oedem der Wangen- und Mundschleimhaut. Eine Röntgenaufnahme kann kaum entbehrt werden. Wurzelreste, Granulome, Knocheneinschmelzungen, Granulationen und Zysten sind im Röntgenbild zu erkennen.

Die Therapie der Kieferhöhlenerkrankungen erfordert:

1. die Entfernung aller Krankheitsursachen.
2. die Erfüllung aller Heilbedingungen, welche bestehen aus:

a. der Herstellung ungehinderten Sekretabflusses,

b. der Beseitigung der erkrankten Schleimhautteile.

Zur Erfüllung dieser Forderungen haben sich im Laufe der Jahre zwei verschiedene Behandlungsarten gebildet: eine konservative und eine operative. Unter der konservativen versteht man nicht nur die Spülungen, sondern auch alle anderen nicht operativen Methoden, wie Anwendung von Wärme, Jod, Aspirin usw.

Für die Anwendung dieser therapeutischen Methoden ist die Aetiologie und die Dauer der Erkrankung wichtig. Die Behandlung ist bei rhinogenen und odontogenen Entzündungen eine verschiedene. Während man die Entzündung des Sinus maxillaris nach allgemeinen Infektionskrankheiten zunächst mit Schwitzkuren, örtlicher Wärmeapplikation behandelt, muß bei odontogenen Entzündungen eine kausale Therapie vorausgehen, nämlich die Beseitigung des Primärherdes. Die genaue Feststellung des erkrankten bezw. des schuldigen Zahnes kann Schwierigkeiten machen, wenn z. B. alle erhaltenen Zähne der betreffenden Seite keine lebende Pulpa mehr haben; Vitalitätsprüfung mit dem elektrischen Strom ist negativ. Es hilft hier eine Röntgenaufnahme. Die anatomischen Verhältnisse geben uns insofern schon einen Hinweis, als daß in erster Linie die Zähne in Betracht kommen, die dem Kieferhöhlenboden am nächsten stehen. Der erkrankte Zahn oder die entzündete Wurzel braucht nicht immer sofort extrahiert zu werden, wenn sie als Ursache der Eiterung gefunden ist; man kann auch durch konservierende Behandlung oder nötigenfalls durch Wurzelspitzenresektion die Infektionsquelle fortschaffen und den schuldigen Zahn unschädlich machen.

Erst nach abgeschlossener Zahnbehandlung werden weitere Maßnahmen Erfolg versprechend sein. Mit Entfernung der Ursache hat man gewöhnlich nicht die Entzündung behoben, weil meistens die Schleimhaut des Sinus angegriffen und entzündet ist. Denn durch die ungünstigen Ausflußverhältnisse des Eiters in der Kieferhöhle sammelt sich das Exsudat in der Höhle mit all seinen Bakterien an und darin ist der Grund zu finden, weshalb die Entzüdung nicht zur Ruhe kommt.

Ist die Ursache entfernt, so muß als Zweites das bereits angesammelte Sekret einen Abfluß haben. Die weitere Therapie richtet sich danach, ob es sich um eine akute oder chronische Entzündung handelt.

Da das akute Empyem sehr häufig zu Spontanheilung neigt, ist hierbei eine abwartende Therapie zunächst angezeigt. Mei-

stens kann man durch Bettruhe, Schwitzen, Aspirin usw. den Prozeß günstig beeinflussen, bei starken Schmerzen und starker Sekretion tun Spülungen mit schwach antiseptischen Lösungen, wie 3prozentige Borsäure, Kaliumpermanganat, physiologische Kochsalzlösung oder auch Kochsalzlösung mit geringem Zusatz von Carbolsäure, Kamillentee, Wasserstoffsuperoxyd usw. gute Dienste. Im Anfang wird täglich gespült, nach eingetretener Besserung seltener.

Nun tritt die Frage auf: von wo aus spült man? Das kann man nicht prinzipiell beantworten, sondern nur von Fall zu Fall entscheiden. Es sind folgende Möglichkeiten vorhanden:

1. Spritzen durch die natürliche Oeffnung (Ostium maxillare);
2. Spritzen nach Punktion des unteren Nasenganges;
3. Spritzen nach Punktion des mittleren Nasenganges;
4. Spritzen von der leeren Alveole aus.

Eine Kieferhöhlenspülung durch das Ostium maxillare wird im allgemeinen wenig angewandt. Oefters findet eine Punktion durch den unteren Nasengang oder die Pars membranacea des mittleren Nasenganges Anwendung. Im Folgenden möchte ich diese Methode kurz schildern: Die Nasenschleimhaut wird durch Einlegen eines mit Kokain betupften Wattebausches unempfindlich gemacht. Man durchsticht mit einer Lumbalpunktionsnadel die betäubte Stelle und durchbohrt die dünne mediale Kieferhöhlenwand. Durch eine an der Nadel angeschlossene Spritze wird warme Flüssigkeit in den Sinus gebracht und der Eiter herausgespült.

Ist der schuldige Zahn extrahiert worden, so ist die Spülung vom Alveolarfortsatz aus angebracht. Um die Oeffnung zur Kieferhöhle zu erweitern oder zu schaffen, bedient man sich eines gewöhnlichen, sterilen Rosenbohrers.

Verwerflich ist es, bei intakter Zahnreihe vom Alveolarfortsatz aus spülen zu wollen und deshalb einen gesunden Zahn zu extrahieren.

Wenn trotz wochenlanger Spülung der Prozeß keine Heilungstendenz zeigt, ist es zwecklos, diese weiter fortzusetzen. Dann ist das akute Stadium der Entzündung ein chronisches geworden. Im Gegensatz zu den akuten Erkrankungen sind die Patienten bis auf die stinkende eitrige Absonderung wenig von Schmerzen geplagt. Es bleibt nur noch die chirurgische Therapie übrig.

Das operative Eingreifen hat den Zweck:

1. für einen gesicherten Abfluß zu sorgen,
2. die erkrankten Teile der Schleimhaut zu beseitigen.

Die älteste Operationsart ist die nach Cooper. Dies Verfahren besteht in einer Eröffnung der Kieferhöhle vom Munde aus durch die Alveole eines extrahierten Zahnes mit nachfolgender Auskratzung der erkrankten Schleimhautteile. Um zu verhüten, daß von der Mundhöhle aus Speisereste und Infektionskeime in die Höhle gelangen, konstruiert man Verschlußprothesen, Obturatoren, deren Tragen aber in jeder Form für den Patienten eine Belästigung bedeuten. Heute ist diese Operationsmethode überholt und man bevorzugt im allgemeinen die Operation nach Caldwell-Luc. Die breite Eröffnung von der Fossa canina aus gibt eine gute Uebersicht und unter Augenkontrolle kann die Höhle ordentlich ausgeräumt werden. Auch werden in den Sinus geratene Zähne und Wurzeln am besten durch die breite Knochenfreilegung an der Fossa canina entfernt. Die Kommunikation zur Mundhöhle wird durch Naht verschlossen und zur Nase hin wird eine dauernde Kommunikation geschaffen, um dadurch dem Sekret beständigen Abfluß zu ermöglichen.

In der Beurteilung einer Beeinflussung des Zahnsystems bei der Operation nach Caldwell-Luc ist auf Grund eingehender Untersuchungen von Bustin keine Zahnschädigung festzustellen. Weder klinisch noch röntgenologisch fand Bustin in keinem der von ihm untersuchten Fälle eine Läsion der in den Zahn führenden Nerven und Gefäße.

Die Erfolge der Caldwell-Luc'schen Operation sind sehr günstig. Im Laufe der Jahre sind viele Modifikationen ange-

geben worden, die ich aber nicht näher erwähnen möchte, weil alle nicht von dem Grundprinzip: Eröffnung von der Fossa Canina aus und dauernde Kommunikationsherstellung mit der Nase, abweichen.

**Zusammenfassung.**

Die Kieferhöhle ist eine der Nasennebenhöhlen, mit der der Zahnarzt während seiner Tätigkeit sehr häufig in Berührung kommt, denn es ragen oft Wurzeln der 1. 2. und 3. Molaren in sie hinein, sodaß sie beim Extraktionsversuch, bei Wurzelspitzenresektion wie auch bei Zahnbehandlung leicht eröffnet werden kann. Bei Eindringen von Wurzeln in die Kieferhöhle ist der beste Weg, die Wurzel durch die Fossa canina aus der Kieferhöhle zu entfernen. Je früher die Operation vorgenommen wird, desto weniger wahrscheinlich ist eine Erkrankung der Kieferhöhle. Tritt Sinuisitis infolge einer eingedrungenen Wurzel auf, so wird nach Caldwell-Luc operiert.

Aus dem Geschilderten sehen wir, wie eng in ätiologischer und therapeutischer Beziehung die Kieferhöhlenerkrankungen mit dem Zahnsystem zusammenhängen. Wenn wir nun die Bedeutung des Gesagten für die Praxis überlegen, ist es für den Zahnarzt notwendig, sich mit diesem Gebiet eingehend zu befassen.

Zum Schluß meiner Arbeit möchte ich nicht versäumen, Herrn Prof. Dr. Proell für die Ueberlassung des Themas meinen verbindlichsten Dank auszusprechen.